Doepner:

Traumatische Pseudocysten des Magens und seiner Umgebung.

295

Berlin
1935

Chirurgische Abteilung des Augusta Hospital, Berlin
Leiter: Prof. Dr. Heymann.

Traumatische Pseudocysten des Magens und seiner Umgebung.

Inaugural-Dissertation

zur

Erlangung der

Medizinischen Doktorwürde

an der

Friedrich-Wilhelms-Universität

zu Berlin.

vorgelegt von

Fritz Doepner

aus Pleschen.

Tag der Promotion: 20. August 1935.

Gedruckt mit Genehmigung
der
Medizinischen Fakultät der Universität Berlin.

Dekan: Prof. Dr. Magnus.

Referent: Prof. Dr. Magnus.

R. UNIV.
BIBLIOTHEEK
LEIDEN

Geschwulstähnliche Neubildungen des Oberbauches sind nichts Seltenes. Sie können aus allen Organen und Drüsen dieser großen Leibeshöhle entstehen. Durch ein Dekollement von Gewebsschichten oder eine Organquetschung kommt es als Folge sogenannter innerer Verletzungen des öfteren zu Flüssigkeitsabkapselungen, ohne daß bedeutendere äußere Schäden zu erkennen sind. Auch gibt es dabei gestielte Geschwülste, welche dem Gesetz der Schwere folgend, allen Widerständen ausweichend, weit entfernt von ihrem Entstehungsort durchgefühlt werden. — Neben der Palpation steht heutzutage als brauchbarstes, diagnostisches Hilfsmittel die Röntgenuntersuchung zur Verfügung. Die moderne Technik der Injektion von Kontrastmitteln in den Kreislauf, Luftanfüllung des Verdauungskanals in Verbindung mit Lagewechsel, Magendarmpassage, haben ihr den Vorrang vor anderen Untersuchungsmethoden, auch vor Funktionsprüfungen der Bauchorgane, gesichert, da diese nur bedingt verwertbar sind. Erkrankte, verdrängte oder komprimierte Organe können noch lange durch Aufbietung von Reservekräften funktionstüchtig bleiben.

Im Laufe der Beobachtung und Behandlung solcher Kranken mit inneren Verletzungen, werden oft lebensbedrohliche Zustände ein operatives Vorgehen an den geschädigten Organen fordern und erst dann lichtet sich das Dunkel, wenn durch die mikroskopische Untersuchung die ursächlichen Zusammenhänge der **Tumorbildung** geklärt werden und die vor der Laparatomie gestellte Wahrscheinlichkeitsdiagnose berichtigt oder bestätigt wird. In keinem Falle sollten Probepunktionen des Abdomens vorgenommen werden, da Versuche dieser Art gefährlich sind und die Untersuchung des Punktats nur Ergebnisse von zweifelhaftem Wert für die Beurteilung zeitigt. H o n i g m a n n [1].

Im Folgenden habe ich über eine cystenähnliche, nicht infiltrierend wachsende Geschwulst zu berichten. Vor dem Eingriff konnten lediglich grobe, örtliche Beziehungen der Neubildung zu den umliegenden Organen festgestellt und Anzeichen, die für Cyste oder soliden Tumor sprachen, gegeneinander abgewogen werden. Im großen und ganzen hatten die diagnostischen Hilfsmittel den Fall nicht geklärt und erst die Operation ermöglichte die Erkennung einer **Magenwand-Pseudocyste.**

Der 24jährige Schiffer O. M. wurde im Augusta-Hospital in Berlin untersucht. Eine druckempfindliche, geschwulstähnlich sich verwölbende Stelle im linken Oberbauch, die Ausgangspunkt von schweren Ver-

dauungsstörungen zu sein schien, wurde festgestellt. Die Notizen über den Aufnahmebefund waren folgende:

17. Juni 1929. Erste Vorstellung wegen Magenbeschwerden mit Schmerzen im Leib in der inneren Poliklinik des Hospitals — seit 8 Tagen schlechter Appetit, Brechneigung, Arbeitsunfähigkeit! —

Kräftiger Mensch ohne inneren, krankhaften Organbefund, angeborener Nabelbruch, leicht gespannter Leib, unter dem linken Rippenbogen apfelgroße, druckempfindliche Vorwölbung, Schmerzempfindung nach der Mittellinie ausstrahlend.

Ewald Boas'sches Probefrühstück: Congo +, gute Verdauung mit wenig Schleim. Nach 20 Min. 8 ccm Mageninhalt ausgehebert, davon ein Viertel Speisebrei. Freie Salzsäure 24, Gesamtacidität 44, mikroskopisch nur Hefe.

Röntgenbild: Der Magen erscheint von rechts mittelwärts eingedrückt, so daß nach Art eines Sanduhrmagens zwei durch eine schmale Brücke verbundene Abschnitte entstehen. Magenbewegung und Austreibung mäßig.

Urinbefund: Eine Spur Eiweiß, kein Zucker, Eigengewicht 1015, im Satz vereinzelte weiße und rote Blutkörperchen und Plattenepithelien.

Zu diesem von der Poliklinik erhobenen Befund konnte Wesentliches durch die freundlichen Mitteilungen des Herrn Dr. Jenetzki, Leiter des Kreiskrankenhauses Zehdenick, nachgetragen werden.

Patient war früher immer gesund. Vom 10.—24. Januar 1929 war er in stationärer Behandlung wegen Quetschung des Bauches durch Überfahrenwerden mit einem Hinterrad eines zirka 22 Zentner schweren Wagens. — Bei Zusammendrücken des Brustkorbes war derselbe damals besonders links hinten schmerzhaft, die Bauchdecken waren leicht gespannt. An den ersten zwei Tagen konnte eigenmächtig nicht Wasser gelassen werden. Im abgenommenen Harn war kein Blut sichtbar. Die Reizerscheinungen von Seiten des Bauches gingen etwa am 8. Tage des Krankenhausaufenthaltes bis auf eine Druckempfindlichkeit des Nabels und seiner nächsten Umgebung zurück. Am 11. Tage war der Kranke fieberfrei. Am 14. Tage wurde er in ambulante Behandlung entlassen.

Auf der Lunge hatte links hinten unten Dämpfung bis zum Schulterblattwinkel bestanden. Stimmschwirren und Atemgeräusche waren in dem Bezirk fast restlos aufgehoben. Von einer Punktion wurde abgesehen, da man annahm, einen Bluterguß in dem Brustkorb vor sich zu haben.

Die Behandlung des Blutergusses bestand in heißen Umschlägen, Jodpinselungen und Schmierseifeneinreibungen, bis Resorption festgestellt werden konnte.

Vorstehenden Bericht hat uns der Kranke für die Zeit von seiner Entlassung aus dem Krankenhaus Z. bis zu der Vorstellung in Berlin wie nachfolgend ergänzt:

Ein Vierteljahr nach der Entlassung aus dem Krankenhaus bin ich arbeitsunfähig gewesen. Dann sind gelegentlich geringe Beschwerden in Form von Drücken, Schmerzen und Brechreiz aufgetreten. Am 10. Juni 1929 habe ich erstmalig die Geschwulst bemerkt und inzwischen haben sich diese geringen Beschwerden bis zur Arbeitsunfähigkeit gesteigert.

Von der inneren Poliklinik, deren Befund ich eingangs mitteilte, wurde der Kranke am 22. Juni 1929 nach der chirurgischen Abteilung des Hospitals verlegt, da als Wahrscheinlichkeitsdiagnose eine „den Magen sanduhrförmig einengende, cystische Neu-

bildung" — ob von der Bauchspeicheldrüse oder anderen Organen ausgehend, blieb offen, — gestellt war.

Zu der Deutung des Röntgenbildes wären noch einige Erklärungen notwendig. Die glatten Umrisse des „Sanduhrmagens" und die restlose Austreibung des Speisebreies ließen erkennen, daß das seitliche Hindernis die Funktion der Schleimhaut und der Muskelfaserschicht nicht so wesentlich störten, daß ein infiltrierender Tumor angenommen werden mußte. Der Gedanke an eine Cyste war somit naheliegend, besonders da Albu[2] bei Pankreascysten als charakteristisch die röntgenologisch sichtbar zu machende Einengung des Magens beschrieben hatte. Differenzialdiagnostisch mußte als Ursache der Aussparung noch an feste, glattwandige, gutartige Geschwülste der Magenwand selbst gedacht werden. Diese würden aber röntgenologisch andere Bilder geben, da sie bei einiger Größe durch ihre Schwere die Magenfigur zu einem Knick verzögen und falls sie gestielt der Magenwand anhingen, divertikel oder trichterförmige Ausziehungen des Kontrastbreies verursachen. Gulekе[3].

Auf Wunsch des Patienten wurde zur Beseitigung der Verdauungsstörungen am 24. Juni 1929 die Leibeseröffnung in rectaler Avertin-Narkose durch Herrn Prof. Dr. Heymann gemacht. Der Operationsbericht schildert eine seltene Erkrankung der Magenwand.

Mit Eröffnung der Bauchhöhle vom oberen Mittelschnitt aus wölbt sich eine vom Bauchfell überkleidete Geschwulst aus der Wunde vor. Nach Entwicklung derselben zeigt sich, daß die Ansatzstelle des großen Netzes am Magen etwa fingerlang vorgewölbt und von einer bräunlich durchscheinenden Flüssigkeit getränkt ist. Dadurch, daß sich die Geschwulst nach allen Richtungen, namentlich nach links hinten und oben ausgedehnt, ist der Zugang zur Bauchhöhle behindert. Es gelingt nicht, am Fundus vorzugehen, um die Milz freizulegen. Die Bauchspeicheldrüse ist auch nicht sichtbar, dagegen beginnt bei dem Versuch, an der großen Kurvatur entlang in die Tiefe vorzudringen, aus einem kleinen Einriß dünnflüssiges, altes, braunes, verwässertes Blut sich zu entleeren.

Die Öffnung, aus der diese Flüssigkeitsentleerung erfolgt, liegt in einem Sack, dessen Hinterwand von einer Schicht gebildet wird, die nach Aussehen und Lage die abgelederte Serosa des Magens sein muß. Ein Zusammenhang dieses etwa kindskopfgroßen Sackes mit der Bauchspeicheldrüse ist zunächst nicht nachweisbar. Die Spitze des Pankreasschwanzes steht nur mit einer Schwarte in Verbindung, die sich im ganzen Oberbauch ausbreitet und sich außer an die Bauchspeicheldrüse auch an den Fundus des Magens, die Milz und die linke Umgebung des Dickdarms anlehnt.

Die Wand des Sackes ist mehrere tausendstel Meter dick, zeigt eine deutliche Schichtung von Pigment und einem samtähnlichen Belag an der Innenfläche. Ein Teil der Wand wird zur Untersuchung herausgeschnitten. Die Tiefe des Sackes beträgt von der Bauchwunde aus senkrecht gemessen etwa sechzehnhundertstel Meter. Die Schlagfolge der großen Bauchgefäße ist deutlich an der mittleren Wand des Sackes fühlbar. Die Bauchspeicheldrüse liegt nach der Mitte zu und oberhalb, der Magen im Dach, der quere Dickdarm unten in der Mitte. Die seitliche Spitze des Sackes hängt an der linken Bauchwand, etwa in der

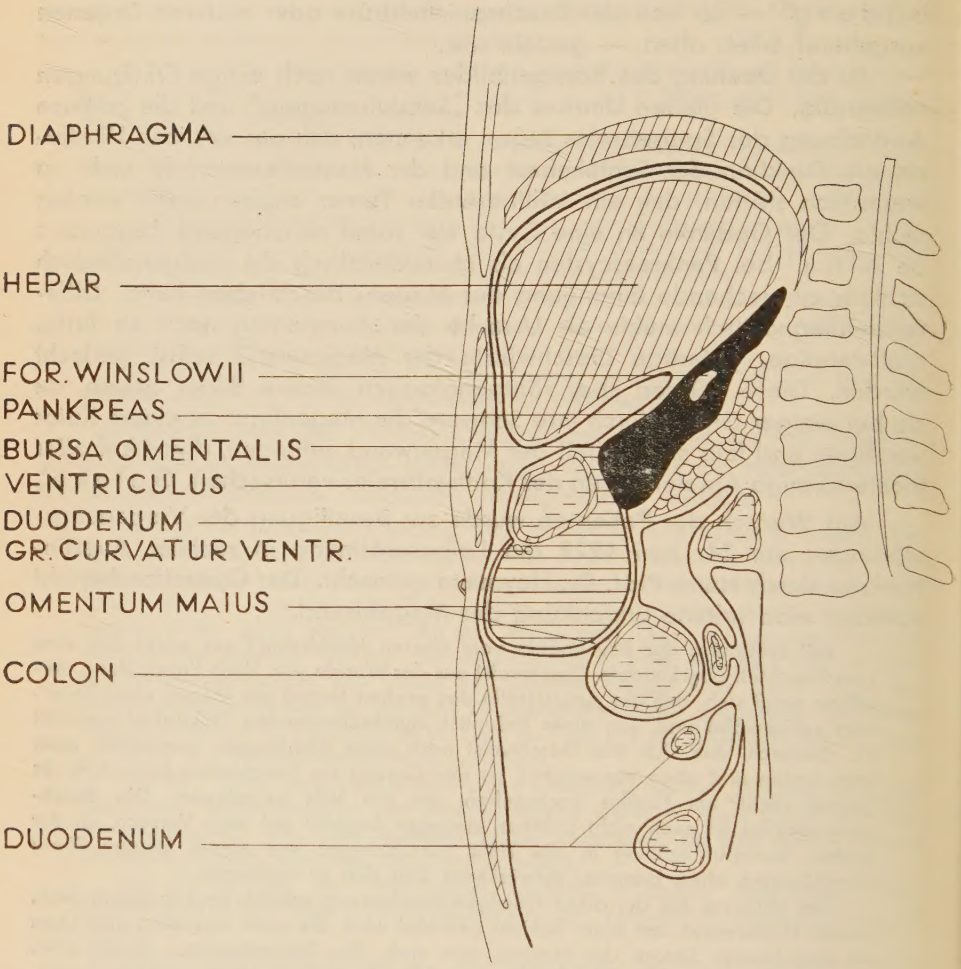

Nierengegend. Eine starknarbige Platte, die die seitliche Wand bildet, hindert die Freilegung der Milz.

Die große Bauchfelltasche ist vollkommen frei und mit spiegelnder Serosa überzogen.

Es erscheint bei äußerer Betrachtung so, als ob der Sack aus den beiden

Bauchfellblättern besteht, aus denen das große Netz an seiner Ansatzstelle an der großen Kurvatur gebildet wird. Eine kleine Drüse wird in der Nähe des Sackes zur mikroskopischen Untersuchung entfernt. In der Nähe der Spitze des Pankreasschwanzes sind zwei kleine mißfarbene Zerrfallherde sichtbar.

Der Versuch, den Sack ringsherum auszulösen, erweist sich als unmöglich, da nicht nur die großen Mesenterialgefäße, sondern über eine gewisse Strecke auch die Dickdarmwand und zahlreiche Gefäße des Netzes mit ihm aufs engste verwachsen sind. Deshalb wird nur die Weiteröffnung des Sackes vorgenommen und eine teilweise Entfernung desselben mit Ausstopfen der Höhle durch Gaze zur Ableitung der Wundabsonderung in Verbindung mit einem Gummirohr ist der Schlußakt der Operation. Eine Schichtnaht schließt den Mittelschnitt.

Die H e i l u n g der Wunde geht normal vor sich, ohne daß eine Fistelbildung zu der ausgestopften Höhle eintritt. Das Krankenlager verlängert sich durch eine in der Operationsnarbe auftretende entzündete Verhärtung. Auf Anwendung von Wärme verschwindet diese, nicht einwandfreiem Nahtmaterial zuzuschreibende Komplikation. Drei normale Blutausstriche und fehlendes Fieber geben auch sonst keine Anhaltspunkte für schwerere entzündliche Vorgänge.

Im Harnsatz waren während der Dauer des Krankenlagers einige weiße Blutkörperchen und Epithelien bei einem Harneigengewicht, das zwischen 1015 und 1026 in normalen Grenzen schwankte.

Die Beschwerden unseres Kranken sind nach dem gut überstandenen Eingriff vollkommen beseitigt. Es hat sich guter Appetit eingestellt und am 24. Juli 1929, also nach vier Wochen, verläßt er das Hospital als klinisch geheilt.

Während der Operation konnte nicht sofort mit Sicherheit gesagt werden, welchen Ursprung der retroperitoneal gelegene Sack hatte. Wegen des blutigen Inhalts und der bekannten anderen Verletzungen, sowie der Kürze der verstrichenen Zeit, war an seiner Entstehung durch den Unfall wohl nicht zu zweifeln. Ob nun tatsächlich durch die Gewalteinwirkung eine Ablederung der Spiegelhaut von der Hinterwand des Magens stattgefunden hat, was Herr Prof. Dr. Heymann wegen der bloßliegenden Muskelfaserschicht vermutete, mußte durch die mikroskopische Untersuchung der entfernten Wandstücke und Drüsen geklärt werden.

Ich lasse deshalb jetzt das Ergebnis der Untersuchung durch den Pathologischen Anatomen des Augusta-Hospitals, Herrn Prof. Dr. W e s t e n h ö f e r, folgen:

Das Wandstück ist narbiges Granulationsgewebe. Die kleine Drüse hat eine katarrhalische, eitrige Lymphadenitis, besonders des Sinus. Das in die Cystenwand eingelagerte Fett ist sicher mesenterialen Ursprungs, denn es haben entzündliche Verwachsungen mit dem Omentum bestanden. In der zentrifugierten Flüssigkeit sind einige Leukozythen und reichlich Stechapfelformen roter Blutkörperchen, also altes Blut, enthalten.

Außerdem hätte man die aufgefangene Flüssigkeit noch auf Fermente des Pankreas- und Lymphsystems untersuchen können. Das war in diesem Falle unterblieben, jedoch bewies die glatte Wundheilung, daß an anverdauenden Säften nichts abgesondert worden ist. —

Der seltene Operationsbefund und das Trauma in der Vorgeschichte regten zu dieser Arbeit an. Ich habe im Schrifttum fast vergeblich nach

ähnlichen Fällen gesucht, habe dagegen andere, seltene, in der Aetiologie ähnliche Fälle, veröffentlicht gefunden und möchte versuchen, solche anatomisch und klinisch komplizierten Krankheitsbilder, die tumorartige Hohlraumbildungen um den Magen sind, in ihren Lagebeziehungen zu schildern. Vorbedingung dazu dürfte eine Aufzählung der Organe und Körperteile sein, die normalerweise der Magenfläche anliegen. Ich berufe mich in der Aufzählung auf die topographisch-anatomischen Tafeln von Corning[4].

Magenvorderfläche:

Linker Leberlappen, Milz, querer Dickdarm.

Magenhinterfläche:

Bauchspeicheldrüse, Milz, linke Nebenniere und die große Bauchfelltasche. Hinter derselben, die nur eine ganz dünne Bauchfellduplikatur darstellt, liegen die linke Niere, der Milchbrustgang, die großen Bauchgefäße und der Muskel psoas. Die Grenze des Oberbauches nach unten ist das Mesokolon transversum.

Um für differenzial-diagnostische Betrachtungen die notwendige breite Basis zu finden, wird es sich nach meinem Dafürhalten nicht umgehen lassen, auch Fälle zu streifen, die ohne Gewalteinwirkung, parasitär, degenerativ oder neoplastsich entstanden sind. Besonders in der Unfallchirurgie kann beim Fehlen von Zeugen und retrograder Amnesie die Aufnahme einer Vorgeschichte unmöglich werden. Auch kann in Verfolg eines Traumas ein bereits bestehender Krankheitsprozeß eines Organes kompliziert und die Hohlraum- und Tumorbildung ausgelöst werden. Wichtig ist es ferner, daran zu denken, daß bei der Inbeziehungsetzung von Trauma und späterem Befund, chronische Gewalteinwirkungen, denen aus Gewöhnung von dem Patienten bisher keine Beachtung geschenkt worden sind, nicht vergessen werden. Andererseits muß beachtet werden, daß durch aufmerksamere Beobachtung des eigenen Körpers nach einem Unfall schon lange bestehende Tumoren entdeckt werden können, die bewußt oder unbewußt mit demselben dann in Verbindung gebracht werden. —

Bei der folgenden Berichterstattung über tumorartige Hohlraumbildungen wird grundsätzlich an der Unterscheidung zwischen echten, d. h. Endothel ausgekleideten Cysten und Pseudocysten ohne besonders differenzierte Wand festgehalten werden. Bei den Pseudocysten erwähne ich, der Vollständigkeit halber, daß in seltenen Fällen **Sarcome** pseudocystisch entarten und so gelegentlich die Grenze der traumatischen Hohlraumgeschwülste zu dem Gebiet der soliden Tumoren verwischen können. Die Fälle von Hinterstoïsser[5], Kosinski[6] und Helbing[7] mit teilweise ergebnisloser mikroskopischer Untersuchung beweisen das.

Echinococcusblasen, die in allen Organen vorkommend, jedes Bild erzeugen können, werden durch die Komplementbildungs- und Intra-

kutanreaktion von Blumenthal[8] heutzutage klinisch schon sicher erkannt. Ferner fallen für die Differenzialdiagnose unseres Falles die großen **Lebercysten** fort. Der Magen wird im Röntgenbild sichtlich von hinten links eingeengt, während im Körper die Leber in normaler Lage rechts liegt. Immerhin soll die Arbeit von Jones[9] über 61 große Lebercysten nicht unerwähnt bleiben, denn ein von Rose[10] mitgeteilter Fall hat auch traumatische Genese. Pseudocysten dieser Art dehnen sich aber unter Führung des Ligamentum teres und falciforme hepatis von rechts über den Magen aus.

Die weitaus größte Zahl der in Entstehungs- und Erscheinungsform unserem Falle gleichenden cystischen Tumoren finden wir als **Pankreas-** und Pseudopankreascysten beschrieben. Gelegentlich eines Traumas wird die Bauchspeicheldrüse zwischen gefüllten Magen und Wirbelsäule gepreßt. Das aus den Peritonealrissen dabei austretende Sekret führt zu einem Erguß, dessen Wände aus serösen Verklebungen umliegender Organe gebildet werden. Die große Bauchfelltasche und der vor ihr liegende Magen geben meistens dazu die begrenzenden Wände her.

Körte[11] gebührt das Verdienst, wie auch alle späteren Bearbeiter zugeben, zu einem scharf umrissenen Krankheitsbilde bei dieser traumatischen Cystenform gelangt zu sein. Trotz der späteren mehr ins einzelne gehenden Arbeiten von Honigmann[1] und Guleke[12] zitiere ich Körte[13] wörtlich, weil es mir wichtig erscheint, seine klassischen Ausführungen zum Vergleiche mit meinen gegenwärtig zu haben. In seiner Chirurgie des Pankreas führt er folgendes aus:

> ..... In einer Reihe von Fällen, etwa in einem Viertel, ist ein Trauma der Oberbauchgegend als Ursache der Neubildung angegeben. Die Entwicklung der Cyste erfolgt zuweilen bald oder im Verlaufe einiger Wochen auf die Verletzung. In manchen Fällen liegt ein längerer Zwischenraum bis zu mehreren Jahren zwischen der Verletzung und der Entdeckung der Cyste. Diese Patienten haben in der Zwischenzeit oft an Schmerzanfällen in der Oberbauchgegend zu leiden. ..... Die Symptome, welche von der Cyste ausgehen, bestehen hauptsächlich in Druckerscheinungen auf den Magen. Kardialgien, Übelkeit und Erbrechen kommen häufig vor, zuweilen so stark, daß an Darmverschlingung gedacht wird. ..... Spezifische Ausfallerscheinungen von Seiten der Pankreasdrüse sind sehr selten, so daß man sie für die Diagnose kaum verwerten kann. Da die Cysten bei ungestörtem Verlauf sehr große Dimensionen erreichen können, so tritt Raumbeengung des Abdomens auf. Der Plexus coeliacus liegt dem Pankreas dicht an und so hat man ihn zur Erklärung der Beschwerden herangezogen. Beim Stehen tritt die Kontur der Cysten besonders deutlich hervor..... Die häufigste Form unter den operierten Cystenbildungen ist jedenfalls die der Pseudocysten. Es sind Ergüsse von entzündlichem Exsudat mit mehr oder weniger Blutbeimengung, die sich infolge von Pankreastitis oder Trauma der Drüse bilden. Sie liegen zum Teil in der Bursa omentalis, welche durch Verklebung des Foramen winslowii in einen geschlossenen Hohlraum umgewandelt wird. Zum Teil sind es subperitoneal in der Umgebung der Drüse abgekapselte Ergüsse, welche infolge

der Verbindung mit dem Pankreas keine Neigung zur Resorption zeigen.....

Lazarus[14—16] hat alles im Tierversuch mit Erfolg nachgeahmt. Zimmermann[17] und Honigmann, die sich auch eingehend mit den traumatischen Neubildungen der Bauchspeicheldrüse beschäftigt haben, geben gleichfalls zu, daß dieselben relativ häufig vorkommen. Sie gehen auf die feineren anatomischen Lageverhältnisse in einer besonderen Klassifizierung als **peripankreatische Cysten, peripankreatische Pseudocysten** und **endopankreatische Cysten** ein.

So eingehende Ausführungen über die Pankreaserkrankungen sind bei dem verhältnismäßig häufigen Vorkommen als Folgeerscheinung schwerer Unfälle mit inneren Verletzungen notwendig gewesen, um zu zeigen, daß trotz aller Gleichheit klinischer Erscheinungsformen die Behinderung der Verdauungsvorgänge zwar eine Verbindung mit dem Magen vermuten läßt, jedoch die Neubildungen in der **Bursa Omentalis** dieselben Beschwerden machen können. Nach H. Müller[18] sollen Veränderungen an ihr dann unwahrscheinlich sein, wenn vom Unfall bis zur Entwicklung der Geschwulst längere Zeit verstrichen ist.

Von den, dem Magen unmittelbar anliegenden Drüsengebilden, bleiben jetzt nur noch die linke Nebenniere und die Milz als Cystenbildner auszuschließen. Über die Neoplasmen der **Nebennieren** hat Winkler[19] eine tiefschürfende Darstellung gegeben, jedoch berichtet er nichts über die Auswirkung von Traumen auf das Organ. Die Cysten, die er beschreibt, sind Entartungsvorgänge in festen Geschwülsten, welche nie eine klinisch nachweisbare Größe erreichen.

Anders liegen die Verhältnisse bei der **Milz.** Ihre Empfindlichkeit gegen Gewalteinwirkung ist bekannt. Krankhaft vergrößert, tritt sie besonders bei Malaria aus dem schützenden Brustkorb heraus. Howald[20] hat die seltenen großen Milzcysten beschrieben und 73 in der Literatur bekannte Fälle bearbeitet. Er kommt dabei auf dieselbe Einteilung wie Körte[11] beim Pankreas, in echte und Pseudocysten. Letztere haben eine bindegewebige Wand und können in den meisten Fällen auf ein Trauma oder eine Hyperplasie zurückgeführt werden. Differencialdiagnostisch sind, aus der anatomischen Lage beider Organe leicht erklärlich, Pankreas- und Milzcysten schwierig zu unterscheiden. Die Milz als Mutterboden traumatischer Tumoren tritt somit auch bei meinem Fall in den Kreis des Möglichen. Wenn auch die Ruptur die häufigste Folge einer Gewalteinwirkung sein wird, so zeigt der von Subotic[21] veröffentlichte Fall einer großen Milzkapselblutcyste von mannskopfgröße die Folgen einer Teilruptur. Bemerkenswert ist außerdem, daß Nowak[22] annimmt, daß Milzcysten nicht so tief, wie die des Pankreas treten können.

Damit wären alle dem Magen unmittelbar anliegenden Organe be-

sprochen. Die Praxis lehrt jedoch, daß auch die hinter der Bursa omentalis gelegenen Organe als Cystenbildner in Betracht gezogen werden müssen. Hierbei handelt es sich um Neubildungen der linken Niere, der großen Schlagader und ihrer Äste, der Cysterna chyli, des Milchbrustgangs und des Psoasmuskels, letzteren als besonderes Kuriosum.

Zerstörungen des Nierenorgans werden wohl meistens mittels Harnbefund, Endoskopie, Funktionsprüfung und Röntgenuntersuchung erkannt werden. Soroko[23] hat eine eingehende Arbeit über die Blutcysten der **Niere** veröffentlicht. Er beschreibt darin einen Krankheitsfall mit Dyspepsie, Verstopfung und Druck auf das Magendarmrohr ohne krankhaften Harnbefund. Diese Cyste, in topographischer Hinsicht bemerkenswert, ist jedoch klinisch als nicht zur Niere gehörig erkannt worden.

Meiner Meinung nach sind bei der **Bauchschlagader** die Verhältnisse am schwierigsten zu beurteilen. Nach Huebner[24] und Thiem[25] sind traumatische Schädigungen der Aorta trotz der geschützten Lage beobachtet, und einige Male beschrieben worden. Ich habe leider keinen unterhalb des Zwergfelles lokalisierten Fall, der operiert oder seziert worden ist, finden können. Es soll sich bei solchen Vorkommnissen immer um Einrisse in der inneren Aortenwand handeln, so daß es zur Bildung eines Aneurysmas kommt. — Auffallenderweise sind traumatische Schlagadergeschwülste der **Nierenarterien** mehrmals beschrieben worden. (Schede[27], Hahn[28], Hochenegg[29], Keen[30].) Ohne daß besondere Blutbewegungsgeräusche, Pulsation oder Schwirren, zu bestehen brauchen, erscheinen diese Tumoren bis vorn unter dem Rippenbogen und sind dann praktisch undiagnostizierbar. Stein und Mandel[32] wollen in einem Fall intra operationem an diese Möglichkeit der Tumorbildung gedacht haben. Da man sie aber nicht sicher hat ausschließen können, ist der Leib wieder ohne Klärung geschlossen worden.

Die Bildungsmöglichkeit traumatischer Cysten aus den Lymph- und Chylusgefäßen wird von Kilian[33], Elte[34], Bramann[35] und von Hippel[36] mit vielem Für und Wider erörtert worden. Der Duktus thoracicus, aus der Cysterna chyli kommend, teilt sich retroperitoneal hinter der Bursa omentalis, in die Trunci lumbricalis auf. Verletzungen des **Milchbrustganges** sind nach Rietz[37] meist operativer Natur, und wenn sie im Brust- und Halsteil vorkommen, finden keine Abkapselungen der Lymphe statt. Oft werden unterhalb des Zwerchfelles große Lymphcysten mit einem Trauma in der Vorgeschichte beschrieben. Die dabei geäußerte Annahme, daß die Auffüllung von Cystenräumen mit Lymphe sekundär oder zufällig erfolge, erscheint mir trotz der hohen Flüssigkeitsproduktivität dieses Gefäßsystems gekünstelt. Daß aus einem gerissenen

Chylußgefäß reichlich Lymphsaft austritt und unter reaktiver Entzündung der Umgebung sich zwischen den Organen abkapselt, ist dagegen denkbar. Klare Fälle, die diese Hypothese stützen, habe ich nicht finden können. Manley[38] veröffentlicht einen Fall, bei dem nach Überfahrenwerden ein Riß im Milchbrustgang angenommen worden ist. Die Lymphflüssigkeit hat sich aber den Weg des Psoasabzesses gebahnt und ist durch Inzision einer Geschwulst über dem Pupartschen Band abgelassen worden. Den Fall fasse ich als gewisse Stütze für die Annahme traumatischer Bildungsmöglichkeiten von Lymphcysten auf.

Am Schluß dieser umfassenden differenzialdiagnostischen Aufzählung soll als ganz ungewöhnliches Krankheitsbild einer traumatischen Pseudocyste, der merkwürdige Fall von Schönwerth[39] im **Muskulus psoas** nicht vergessen werden. Der Hohlraum ist auf Grund eines Bluterg usses in den Muskel entstanden und hat bis an die Magenwand herangereicht.

Damit sind alle bisher bekanntgewordenen Möglichkeiten der Bildung traumatischer Tumoren in der Magennähe aufgezählt. Wenden wir uns jetzt dem **Magenorgan** selbst zu, so ist zu bemerken, daß echte Cysten seiner Wand ganz seltene Vorkommnisse sind. Es handelt sich bei solchen immer nur um kleine und kleinste Retentions- und Degenerationscysten, die bei Sektionen als Zufallsbefunde registriert werden. Von größeren pseudocystischen Gebilden habe ich nur eine Veröffentlichung von Ziegler[40] gefunden. Derselbe Fall ist außerdem noch in Dissertationsform von Zwicknagel[41] bearbeitet worden. Genese, topographische Anatomie und erfolgreiche Therapie decken sich vollkommen mit der Erkrankung des Schiffers O. M. Ich lasse die Krankengeschichte dieses seltenen Falles jetzt folgen.

Ein 23jähriger Stationstagelöhner geriet am 11. Dezember 1892 zwischen zwei Puffer, die ihn in der linken Oberbauchgegend, dem Magen entsprechend, trafen. Vorübergehend bewußtlos, wurde er nach Hause getragen, wo er unter heftigen Schmerzen auf der linken Brustseite und im ganzen Bauche erwachte. Der behandelnde Arzt berichtete, daß unmittelbar nach der Verletzung eine Hämoptoe, die zirka 10—12 Stunden anhielt, eintrat, und daß über der ganzen linken Lunge kleinblasiges Rasseln und eine zweifingerbreite Dämpfung links hinten unten bestand. Eine Rippenfraktur ließ sich nicht sicher nachweisen. Das ganze Abdomen war druckempfindlich, gleichmäßig aufgetrieben, nirgends ließ sich eine Geschwulst fühlen. Urinieren war sehr schmerzhaft, der Urin bluthaltig. Es bestand kein Erbrechen, aber Aufstoßen. Im Stuhl waren niemals blutige Beimengungen. Am zweiten Tage trat eine mäßige Temperatursteigerung ein, später war der Patient stets fieberfrei.

Unter Anwendung von Kälte und Opium in großen Dosen hörten die Schmerzen, die Hämoptoe und die Hämaturie rasch auf und schon nach 5 bis 6 Tagen fühlte sich der Patient bei ruhiger Bettlage wohl. Der Appetit war bei flüssiger Nahrung gut. In der dritten Woche beim Verlassen des Bettes traten Schmerzen in der linken, oberen Bauchregion auf, und es ließ sich unter dem

Rippenbogen eine etwa apfelgroße, deutlich abgrenzbare, pulsierende, elastische Geschwulst erkennen, die sich in den nächsten Tagen nach der Mittellinie vergrößerte. Mit dem Wachstum der Geschwulst trat bei vermehrter Nahrungsaufnahme, besonders abends, Erbrechen ein. Zeitweilig, als die Geschwulst eine bedeutende Größe erreicht hatte, Anzeichen von Darmverschluß, die heftigen Erbrechen, Meteorismus, Stuhlverhaltung, Kollaps erzeugten und durch Einläufe beseitigt wurden. Die Größe der Geschwulst schwankte auffallend. Nach einmal vorgenommener Punktion, wobei zirka dreiviertel Liter lackfarbenen, dunklen Blutes entleert wurden, verschwand die Geschwulst vollständig, und mit ihr die Beschwerden bei der Nahrungsaufnahme. In wenigen Tagen hatte sich die Geschwulst wieder gebildet und die Beschwerden sich wieder eingestellt. Trotz guten Appetits war die Nahrungsaufnahme behindert durch das nach dem Essen auftretende Druckgefühl und Erbrechen. Trotzdem eine wesentliche Abmagerung nicht erfolgte, veranlaßten diese Beschwerden den Kranken, am 13. März 1893 die Klinik aufzusuchen. — Vor dem Unfall hatte der Patient sein Frühstück, bestehend aus einem halben Liter Bier und Brot, zu sich genommen. Früher war er immer gesund. —

Aufnahmebefund: In der linken Oberbauchgegend befand sich zwischen Nabel und Hypochondrium eine elastisch sich anfühlende, fluktuierende, druckempfindliche Geschwulst, die nach unten rundlich scharf sich abgrenzte. Die horizontale Nabellinie wurde um zwei Finger überschritten, nach rechts reichte sie eben bis zur Mittellinie und ließ sich von der Leber gut abgrenzen. Gegen die Milz war eine palpatorische Abgrenzung nicht möglich. Die Geschwulst erschien auch bei tiefer Einatmung unverschieblich. Die perkutorische Abgrenzung gegen Leber und Milz war nicht möglich, während das Kolon sich scheinbar mit dem Tumor nicht verwachsen nachweisen ließ. Die Aufblähung des Magens mit Kohlensäure hatte die Geschwulst deutlicher hervortreten lassen, jedoch wurde wegen heftigen Druckgefühls bei schon geringen Kohlensäuremengen der Versuch abgebrochen. Temperatur, Urin, Stuhl ohne krankhaften Befund. Eine vorgenommene, abdominelle Probefunktion lieferte eine schwarzbraune Flüssigkeit, die schwach alkalisch war und mikroskopisch rote und weiße Blutkörperchen und reichlich stark granulierte Körperzellen enthält.

Operationsbefund: Am 9. April 1893 Laparatomie. Nach Eröffnung der Bauchhöhle lag eine platte, prall sich anfühlende Geschwulst vor mit normal gefärbten, glänzenden Peritoneum bekleidet. Sie saß an der ganzen vorderen Magenwand äußerlich ohne scharfe Grenze auf. Rechts reichte sie bis fast zum Pylorus, den man an seinen zirkulären Fasern deutlich erkannte, nach links und oben erstreckte sich die Geschwulst so hoch hinauf in die Zwerchfellkuppe, daß man ihr Ende nicht erreichen konnte. Überall war die Oberfläche frei von Verwachsungen. Leber und Milz waren ohne Adhärenzen. An der konvex sich abgrenzenden Geschwulst nach unten, entsprechend der großen Kurvatur, hatte das große Netz mit stark erweiterten Venen seine Ansatzstelle. Es war von normalem Aussehen. An die hintere Magenwand gelangte man ohne Schwierigkeiten. — In die fluktuierende Geschwulst wurde ein Troicart eingestochen und drei Liter braunschwarze Flüssigkeit flossen ab. Die kollabierte Geschwulst ließ sich in Verbindung mit der vorderen Magenwand verschieben, was man deutlich, wenn man die eine Hand an die hintere Magenwand legte, feststellen konnte. Die Cystenwand war zirka zwei bis drei hundertstel Meter dick, völlig gleichmäßig, ohne derbe Einlagerungen und Knoten. Am Rande der Cyste, z. B. am Pylorus und an der unteren hinteren Fläche des Magens fühlte man die scharfe, mit dem Auge nicht erkenntliche Abgrenzung durch den Unterschied der Dicke

der Wandung. — Aus der nunmehr entleerten Cyste wurde der Troicart entfernt und die Bauchhöhle geschlossen. Heilung ohne Zwischenfall.

Bei der am 10. Mai 1893 erfolgten Entlassung des Kranken fühlte man direkt unter dem linken Rippenrande etwas vermehrte Resistenz, doch war der Patient völlig beschwerdefrei.

Bei einer Mitte Januar 1894 vorgenommenen Nachuntersuchung des gut genährten und gesund aussehenden Mannes, ließ sich keine Geschwulst mehr fühlen, selbst nicht nach Aufblähung des Magens mit Kohlensäure. Patient gab an, trotz guten Appetits mit der Aufnahme größerer Nahrungsmengen vorsichtig sein zu müssen, da er sonst unter dem Gefühl von Auftreibung bis zum Brechreiz leiden würde.

Alle anderen in der Literatur vor 1900 beschriebenen cystischen Tumoren des Magens können nachträglich nicht mehr klassifiziert werden, da ihre Beschreibung in histologischer und topographischer Beziehung ganz ungenau ist. Meines Erachtens gehören diese Fälle von Leflaire[42], Gallois und Lacaze[43], Raed[44] und Rendu[45] auf Grund unserer heutigen Erfahrungen zu den eingangs erwähnten, cystisch degenerierten, soliden Tumoren.

Den Schluß meiner Betrachtungen sollen einige Bemerkungen über die dynamische Auswirkung eines Bauchtraumas bilden.

Allgemein teilt H. Mayer[46] über das Zustandekommen von Magenverletzungen durch stumpfe Gewalt folgendes mit:

1. können Quetschungen des Magens fast nur durch Einklemmen an der Wirbelsäule zustande kommen. Dazu ist eine mäßige Magenfüllung notwendig, da der leere Magen fast völlig links von der Wirbelsäule liegt;
2. kommen Magenberstungen praktisch nur bei stark gefülltem Magen vor. Je stärker der Füllungsgrad, desto geringer braucht die Gewalt zu sein;
3. ist für das Zustandekommen der Ruptur nicht die schwächste Stelle der Muskularisschicht, sondern die meiste gedehnte Stelle der Schleimhaut ausschlaggebend; der Riß vollzieht sich dadurch, daß in die durch den Schleimhautriß entblößte Muskularis der Mageninhalt eindringt und die einzelnen Gewebsbündel der Muskelschicht auseinander schiebt und zerreißt. Die Serosa reißt durch Sprengung meist bald nach der Schleimhaut, ehe das Loch in der Muskulatur entstanden ist.

Rehn[47] und Langbehn[48] legen eine andere Einteilung ihren Betrachtungen über Verletzungen des Magens zu Grunde:

1. den Einriß der Serosa,
2. den Serosa- und Muskularisriß,
3. die Trennung zwischen Schleimhaut und Muskularis,
4. den Riß der Schleimhaut,
5. den perforierenden d. h. sämtliche Schichten des Magens durchsetzenden Riß.

Über pseudocystische Hohlraumbildung bei Magenverletzungen berichten alle diese Untersucher nichts. Die beobachteten Traumawirkungen beschränken sich auf Risse in den Magenwandschichten, welche zu Verwachsungen des Magens mit seiner Umgebung (Riedel[49]) oder zum Tode geführt haben.

Key-Aberg[50] hat zur Klärung der Dynamik Klopfversuche bei Leichen angestellt. Vanni[51] hat Tierversuche mit Schlägen auf den leeren und gefüllten Magen ausgeführt. Beide berichten nur über Schleimhautverletzungen. Thiem erwähnt Zieglers Fall als interstitielles Haemotom. Auch ich bin geneigt anzunehmen, daß es in den Magenwandschichten zu einem Dekollement mit Blutung kommen kann, nur glaube ich, daß das „interstitielle Haemotom" zwischen Muskularis und Serosa und **nicht** zwischen Muskularis und Muskosa entstehen muß, wenn nicht in Kürze der Tod eintreten soll. Ziegler hat seine Cyste nur punktiert, während wir ein großes Stück der Wand ausgeschnitten haben und uns von der Unversehrtheit der Muskelfaserschicht überzeugten. Gegen die Auseinandertreibung der Magenschleimhaut und Magenmuskelschicht bei Zieglers Fall sprechen die Verdauungstätigkeit und der gute Appetit. Auch ist die Magenschleimhaut an sich einer mehrpfündigen Belastung durch einen drei Liter fassenden Erguß deswegen nicht gewachsen, weil ihr jedes feste Binde-, Stütz- und Muskelgewebe fehlt.

Weshalb es nun in dem einen Fall zum Magenriß, im anderen zum Dekollement und im dritten zur Bildung einer Pseudocyste kommt, wird an Hand dieser zwei Fälle nicht entschieden werden können. —

Drüsige Keimanlagen in der Magenwand anzunehmen, ist mein neuer Gesichtspunkt, denn die Pseudocystenbildung wird durch einen solchen „locus minoris resistentiae" begünstigt werden. — Zu einem Riß in den Schichten selbst darf es aber nicht kommen, weil dann ein richtunggebender Einfluß solcher versprengter Drüsenkeime nicht mehr angenommen werden kann.

Auf der Suche nach Einlagerungen habe ich Veröffentlichungen über Nebenpankreas, Nebenlebern (Bromann[52]) und Nebenmilzen durchgesehen und gefunden, daß dieselben in der Magenwand zwischen Muskularis und Serosa vorkommen. Grieb[53]. Wenn man besonders an die ersten und häufigsten denkt und sich die eingangs geschilderte, besondere Empfindlichkeit der Bauchspeicheldrüse gegen Schlagverletzungen vergegenwärtigt, so ist es gar nicht fernliegend, daß ein Pankreas abberans den Anstoß zu einer Schichtentrennung bei Quetschung der Magenwand geben kann. Die die Pankreasinsel versorgenden, verletzten Gefäße heben allmählich die Gewebsschichten voneinander ab und unter Entzündungserscheinungen kann lackfarbene, blutig seröse Flüssigkeit dazwischen angesammelt werden und die Pseudocyste ist entstanden.

Quellennachweis:

1. Honigmann:
   Zur Kenntnis der traumatischen Pankreascysten. Dtsch. Z. f. Chr. Bd. 80. S. 19. — 1905.
2. Albu:
   Zur Diagnostik der Pankreascysten. Bln. Klin. W. 55. Jhrg. S. 307. — 1918.
3. Gulecke:
   Kirschner-Nordmann V. Seite 671. Magensarkome.
4. Corning:
   Topographische Anatomie.
5. Hinterstoißer:
   Cystisch erweichtes Sarkom der Magenwand. Wien. M. W. 1888. S. 106.
6. Kosinski:
   Ein Fall multiokulärer Cyste des Magens. Ref. in Z. f. Ch. Nr. 34 — S. 796.
7. Helbing:
   Über seltene extraperitoneal gelegene cystische Bauchtumoren. D. M. W. 1901. S. 228.
8. Blumenthal:
   Echinokokkenkrankheit, Handbuch der path. Mikroorganismen von Kolle u. Wassermann. III. Auflg. Bd. 6. Teil II. S. 1225 — 1929.
9. Jones:
   Removal of a retention cyst from the liver. Ann. of Surg. Vol. XXVII. p. 68 — 1923.
10. Rose:
    Ein Fall von Ileus infolge traumatischem Leberabszeß. Deutsch. Z. f. Ch. Bd. 34. S. 20. — 1892.
11. Körte:
    Die chirurgischen Krankheiten und Verletzungen des Pankreas. Stuttgart 1898.
12. Gulecke:
    Die akuten und chronischen Erkrankungen des Pankreas. Ergebnisse der Chir. u. Orthopädie. Payr-Kuttner. Bd. 4. S. 472. — 1912.
13. Körte:
    Chirurgie des Pankreas. Handbuch der praktischen Chirurgie. Bd. 3.
14. Lazarus:
    Von Leydensche Festschrift: Trauma und Pankreascyste. 1902.
15. Lazarus:
    Zur Pathogenese der Pankreascysten. Z. f. Heilkunde. 1902.
16. Lazarus:
    Pathologie und Therapie der Pankreascysten. Z. f. klin. Med. Bd. 51. — 1904.
17. Zimmermann:
    Zur Entstehung der Pankreascysten durch Trauma. Beiträge zur klin. Chirurgie. Bd. 45. S. 582. — 1906.
18. H. Müller:
    Zur Lehre der Pankreascysten. Archiv für klin. Chirurgie. S. 287. — 1926.
19. Winkler:
    Die Gewächse der Nebennieren. 1909.

20. Howald:
Pathogenese der großen Milzcysten. Frankfurter Zeitschrift f. Path. Bd. 33, I. S. 349. — 1926.
21. Subottic:
Zur Kenntnis der perisplenischen Blutcysten. Wien. med. Presse. 25. Jhrg. S. 1338. — 1894.
22. Nowak:
Milzcysten. Surg. Gynacol. and Abstextrics. Bd. 45. V. p. 586—589. 1927/II.
23. Soroko:
Zur Kasuistik der Nierenblutcysten. Z. f. Urologie. Bd. 21. S. 721. — 1927.
24. Huebner:
Zur traumatischen Entstehung von Aortenamurysmen. Monatsschr. f. Unfallk. 1928. S. 345.
25. Thiem:
Entstehung von Aneurysmen durch Unfälle. Handbuch der Unfallkrankheiten Aus Bergmann-Bruns: Dtsch. Chirurgie. Bd. 67. — 1898.
26. Thiem:
Verletzungen und Erkrankungen des Magens nach Unfällen.
27. Schede:
Verletzungen und Erkrankungen der Niere und Harnleiter (Aneurysmen der Nebenniere). Aus Handbuch der prakt. Chirurgie von Bergmann-Bruns-Mikulicz. Bd. 3/II. S. 548. 1901.
28. Hahn:
Großes traumatisches Aneurysma. D. M. W. 1894. S. 637.
29. Hocheneck:
Großes Aneurysma der lk. Nierenarterie. Wien. klin. Wochsch. S. 512. — 1891.
30. Keen:
Nephrectomy for a large Aneurysm of the rigth renal artery. Philadelphia med. Journal. 1900.
31. Stein und Mandl:
Dtsch. Festschrift f. Chirurgie. Bd. 156. S. 283. — 1920.
32. Taeniessen:
Über Aortenaneurysma durch Einwirkung stumpfer Gewalt. M. M. W. 1920. S. 1144.
33. Kilian:
Eine große retroperitoneale Cyste mit chylusartigem Inhalt. Berl. klin. Woch. 1886. S. 407.
34. Elter:
Retroperitoneale Cystenbildung. Bruns Beiträge zur klin. Chirurgie. Bd. 30/1901.
35. Bramann:
Über Chyluscysten des Mesenteriums. Archiv für klin. Chirurgie. Bd. 35. S. 201.
36. v. Hippel:
Retroperitoneale Lymphcysten und Pankreascysten. Archiv f. klin. Chirurgie. Bd. 88. S. 1008. 1909.
37. Rietz:
Kasuistik der Duktus thoracikus Verletzungen. Diss. Rostock 1907.
38. Manley:
Riß des Duktus thoracikus durch Quetschung des Bauches. Medikal News 1894. Ref. Monatssch. f. Unfallk. 2. Jhrg. S. 24. 1895.
39. Schönwerth:
Über einen Fall retroperitonealer Cysten. M. M. W. 1895. p. 28.

40. Ziegler:
Ein seltener Fall einer traumatischen Magenwandcyste. M. M. W. 41. Jhrg. 1894.
41. Zwicknagel:
Ein seltener Fall einer traumatischen Magenwandcyste. Diss. München. 1893.
42. Gallois und Leflaire:
Cyste der hinteren Magenwand. Progrès médical. 1885. p. 415.
43. Lacaze:
Journal de Bordeaux. 1866. p. 203.
44. Read:
New York Record. 1882. Ref. in Zwicknagels Diss. Case of cystic tumor of the stomach.
45. Rendu:
Bulletin de la Société anatom. Séance. 27. 2. 88.
46. H. Mayer:
Unterweisungen über das Zustandekommen von Magenverletzungen durch stumpfe Gewalt. Z. f. d. ges. gerichtl. Med. 1928. S. 452.
47. Langbehn:
Kasuistik der traumatischen Erkrankungen des Magens. Diss. 1908.
48. Rehn:
Verletzung des Magens durch stumpfe Gewalt.
49. Riedel:
47. Bd. d. Archiv f. klin. Chirurgie.
50. Key-Ahberg:
Nord. med. Archiv. Bd. 32.
51. Vanni:
Jahresberichte Virchow-Hirsch. 1870.
52. Bromann:
Normale und anormale Entwicklung des Menschen. 1911. (Nebenlebern.)
53. Grieb:
Kasuistik und Klinik des acussorischen Pankreas. Med. Klinik. 1920.

Lebenslauf.

Ich, Fritz Rudolf Doepner, wurde am 16. Januar 1901 in der Kreisstadt Pleschen, ehemalige Provinz Posen, jetzt Polen, als einziger Sohn des Oberpostsekretärs Friedrich Wilhelm Doepner und seiner Ehefrau Auguste, geborene Kaemmer, geboren, evangelisch getauft und besuchte die deutsche Bürgerschule meiner Geburtsstadt und die Oberrealschule in Posen.

Am 24. Januar 1918 trat ich ins Heer ein. An der Westfront diente ich beim 4/III. Garde-Feld-Artillerie-Regiment und im Osten im Grenzschutz. Ich wurde dreimal verwundet, war zwei Monate in Gefangenschaft, erhielt das Eiserne Kreuz II. Klasse und das silberne Verwundeten-Abzeichen. Am 30. Mai 1919 wurde ich aus dem Heer entlassen.

Im Jahre 1921 habe ich für Deutschland optiert.

Nach dem Studium der Medizin in Königsberg i. Pr., Frankfurt und Graz, bestand ich das Staatsexamen am 1. August 1926 und wurde nach der Medizinalpraktikantentätigkeit an den städtischen Krankenhäusern Königsberg i. Pr., Bremerhaven und Hamburg-Wandsbek am 2. August 1927 approbiert.

Vom 19. März 1928 bis 30. Juni 1928 war ich Assistent am Kreiskrankenhaus Mohrungen.

Vom 2. März 1929 bis 1. Mai 1929 Volontärassistent auf der chirurgischen Abteilung des städtischen Krankenhauses in Danzig, anschließend bis 25. Oktober 1929 Assistent auf der hirnchirurgischen Abteilung des Augusta-Hospitals, Berlin.

Vom 1. April 1930 bis 1. August 1930 war ich Privatassistent bei dem Hals-, Nasen-, Ohren-Facharzt Dr. Stolte, Eisenach.

Vom 1. Januar 1931 bis 1. April 1931 war ich Volontär-Assistent auf der Hals-, Nasen-, Ohren-Abteilung des Virchow-Krankenhauses Berlin, anschließend bis 30. Juni 1931 Assistent auf der Hals-. Nasen-, Ohren-Abteilung des Urban-Krankenhauses Berlin.

Vom 1. August 1931 bis 30. April 1932 arbeitete ich als Privatassistent, zeitweise als Vertretung des Leiters der Hals-. Nasen-, Ohren-Abteilung des städtischen Krankenhauses Berlin-Neukölln-Buckow, Dr. med. Kreidewolf.

Seit 1. Juli 1931 bin ich als praktischer Arzt in Berlin, Bezirk Kreuzberg, niedergelassen.

Vom 17. Juli 1933 bis 30. September 1934 war ich als Vertragsarzt und Gutachter bei der Ohrenabteilung der Versorgungsärztlichen Untersuchungsstelle und am Versorgungsamt III, Berlin, beschäftigt.

Vom 1. Juni 1934 bis 15. Juli 1934 vertrat ich den Assistenten an der Ohren-Fachklinik Dr. Mengel, Gera.

Vom 1. März 1934 bis 30. April 1935 war ich als Privatassistent bei dem Facharzt für Chirurgie und Gynäkologie Dr. med. Rösener-Kleine, Berlin, tätig.

Ich habe Studienreisen nach den Balkanländern, der Türkei, Sowjetrußland und Skandinavien-Island gemacht und bin als Schiffsarzt des Norddeutschen Lloyd in Afrika und Südamerika gewesen.

Druck: O. Stoll, Berlin, Blücherstr. 51.